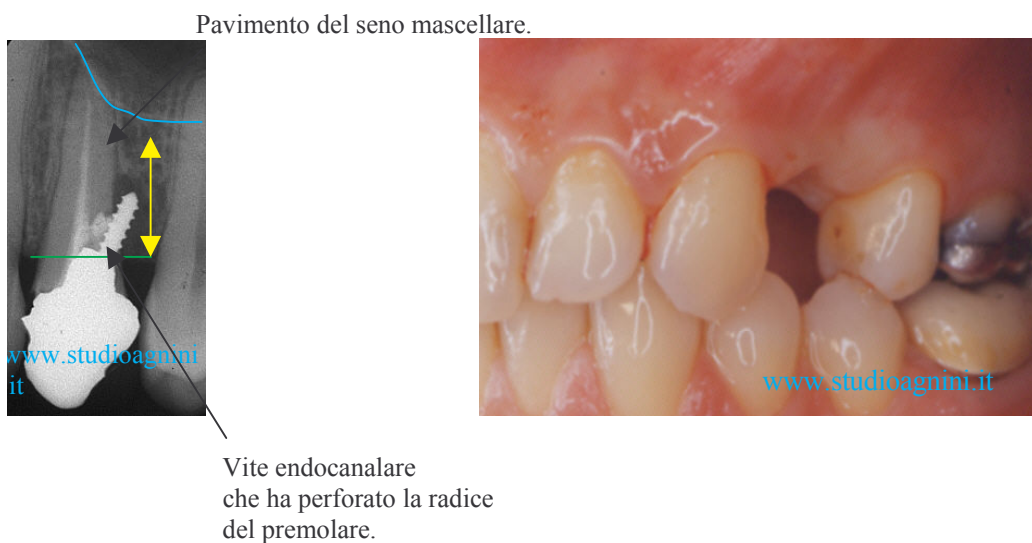
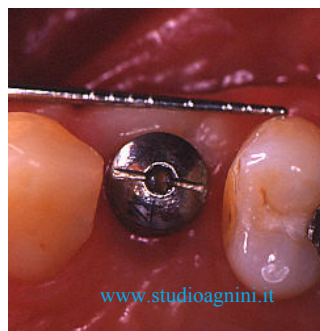
CASO CLINICO

Situazione iniziale, a causa di un trattamento odontoiatrico incongruo si è proceduto all'estrazione dell'elemento dentario, si nota la scarsa quantità di tessuto osseo residuo sotto il margine del pavimento del seno mascellare.

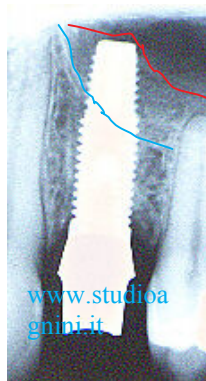


Avvenuta la guarigione del sito post estrattivo, vista la completa integrità degli elementi dentari adiacenti, si decide di procedere al posizionamento di un impianto eseguendo in anestesia locale un mini rialzo del seno mascellare per rigenerare la quota d'osso necessaria per una buona stabilità implantare.

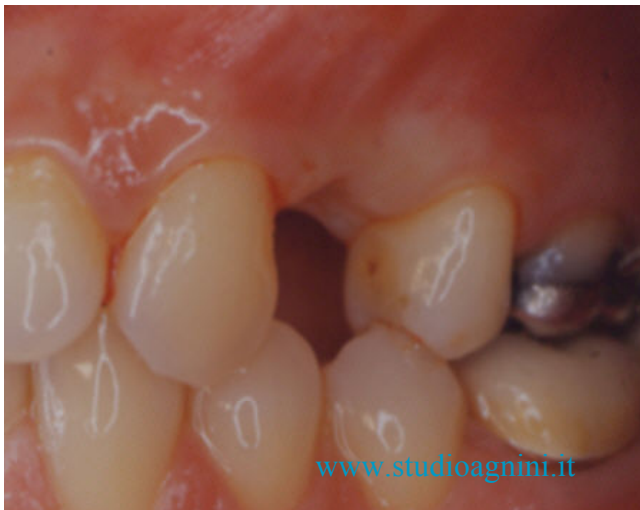

Ottima guarigione dei tessuti periimplantari

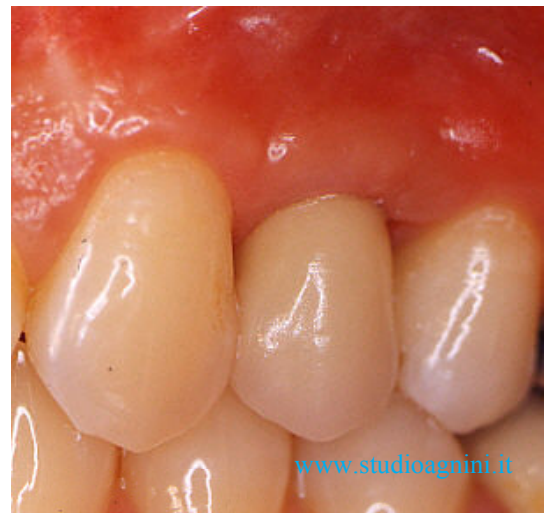Dopo 6 mesi di guarigione si esegue il controllo radiografico dell'impianto per valutare l'avvenuta osteointegrazione, si nota anche la quantità di osso rigenerato tra le due linee colorate che evidenziano la quantità di seno mascellare rialzato.



Il caso finito dopo il posizionamento di una corona protesica in metallo ceramica.



prima



dopo

Si ringrazia il laboratorio Odontotecnico Protesart